

# Recomendaciones para pacientes con Enfermedad Inflamatoria Intestinal

nº 13 año 2006



Información conjunta GETECCU / ACCU



## Abordaje quirúrgico de la EII

*Isabel Vera Mendoza*



GRUPO ESPAÑOL DE TRABAJO  
EN ENFERMEDAD DE CROHN Y COLITIS ULCEROSA



**ACCU**  
ASOCIACIÓN DE ENFERMOS  
DE CROHN Y COLITIS ULCEROSA

# Recomendaciones para pacientes con Enfermedad Inflamatoria Intestinal

Información conjunta GETECCU / ACCU España

## COMITÉ EDITORIAL

Miguel Ángel Gassull (GETECCU)

Antoni Obrador (GETECCU)

Fina Lladós (ACCU España)

## Abordaje quirúrgico de la EII

### AUTORA

Isabel Vera Mendoza

*Servicio de Gastroenterología*

*Clínica Puerta de Hierro*

*Madrid*

Ya se encuentran disponibles en las web [www.geteccu.org/home/index.asp](http://www.geteccu.org/home/index.asp)  
y [www.accuesp.com](http://www.accuesp.com) los siguientes números de este boletín:

1. [Nutrición, dieta y EII](#)
2. [Medicamentos en la EII](#)
3. [Afectación articular en la EII](#)
4. [Embarazo y EII](#)
5. [EII en la infancia](#)
6. [El cáncer colorrectal y la EII](#)
7. [Cirugía en la EII](#)
8. [Enfermedad perianal](#)
9. [Ostomías](#)
10. [Alteraciones óseas: Osteoporosis y Osteopenia en EII](#)
11. [¿Dieta alta o baja en fibra en la EII?](#)
12. [Efectos adversos de fármacos](#)

ISSN 1696-6678

Dep. legal: M-53030-2002



C/ Perú, 6. Edificio Twin Golf B

28290 Las Matas (Madrid)

C/ Llusanes, 10

08022 Barcelona

© Adalia farma, 2006

Reservados todos los derechos sobre esta publicación. Se prohíbe la reproducción por cualquier medio o soporte del contenido total o parcial de esta publicación sin la autorización expresa del editor.

## Abordaje quirúrgico de la EII

### Introducción

La enfermedad de Crohn (EC) y la colitis ulcerosa (CU) son dos entidades que pertenecen al grupo de la Enfermedad Inflamatoria Intestinal (EII). Ambas se caracterizan por un curso recurrente o recidivante, en forma de brotes que se intercalan con periodos mayores o menores de inactividad inflamatoria.

En la Enfermedad Inflamatoria Intestinal el tratamiento médico es el de elección y su objetivo es doble:

- a) Inducción de la remisión, es decir, resolución del brote desde el punto de vista sintomático, analítico y endoscópico, así como mejora de la calidad de vida del paciente.
- b) Mantenimiento de la respuesta a largo plazo, es decir, la obtención del mayor periodo de tiempo posible en ausencia de brote.

Estas perspectivas del tratamiento médico son comunes para la enfermedad de Crohn y la colitis ulcerosa. Sin embargo, no ocurre lo mismo con la cirugía o tratamiento quirúrgico:

En la enfermedad de Crohn la cirugía no tiene una finalidad curativa sino paliativa, por lo que se reserva para la resolución de las complicaciones de la propia enfermedad y para los casos en que no se obtiene respuesta con el tratamiento médico. Sin embargo, en la colitis ulcerosa, la cirugía es capaz de curar la enfermedad.

### Cirugía en la enfermedad de Crohn

La enfermedad de Crohn puede afectar a cualquier lugar del tubo digestivo, desde la boca hasta el ano, incluidos los ganglios linfáticos próximos y los órganos adyacentes, por contigüidad con la inflamación. Esta es quizás, una de las razones principales por la cual la cirugía no es curativa, dada la capacidad de la enfermedad de aparecer en cualquier punto del aparato digestivo, y también debido a su recurrencia, es decir, la reaparición de la inflamación en los bordes de la resección quirúrgica.

Por ello, la cirugía queda reservada en la EC para el tratamiento de las **complicaciones de la enfermedad**, que serán diferentes en relación al subtipo de enfermedad de Crohn:

- Subtipo estenosante.
- Subtipo inflamatorio.
- Subtipo fistuloso.

Hay una serie de **indicaciones absolutas de cirugía** en la enfermedad de Crohn que son:

- Perforación.
- Hemorragia incontrolable.
- Obstrucción refractaria al tratamiento médico.
- Displasia de alto grado.
- Cáncer.

### Subtipo estenosante u obstructivo de la enfermedad de Crohn

Se caracteriza, como su propio nombre indica, por la aparición de síntomas de obstrucción intestinal basados en dolor abdominal, distensión o "hinchazón", estreñimiento, náuseas y vómitos (estos últimos en los casos extremos). Todo ello se debe a una estenosis o "estrechez" de la pared intestinal, que dificulta el paso de las heces. Cuando esta estenosis es secundaria a la propia inflamación, el tratamiento médico es capaz de resolverla. Sin embargo, cuando aparece como consecuencia de una fibrosis o cicatriz de la pared, la única opción es la cirugía.

Estas estenosis pueden tratarse mediante dos formas:

- **Resección o extirpación de la zona estrechada**, con una posterior anastomosis o "empalme" de los dos extremos del intestino.
- **Estricturoplastia**, o lo que es lo mismo, la realización de una incisión a lo largo de la estenosis y posteriormente una sutura o "costura" en sentido transversal, sin que se realice extirpación del segmento estenosado (Figura 1).

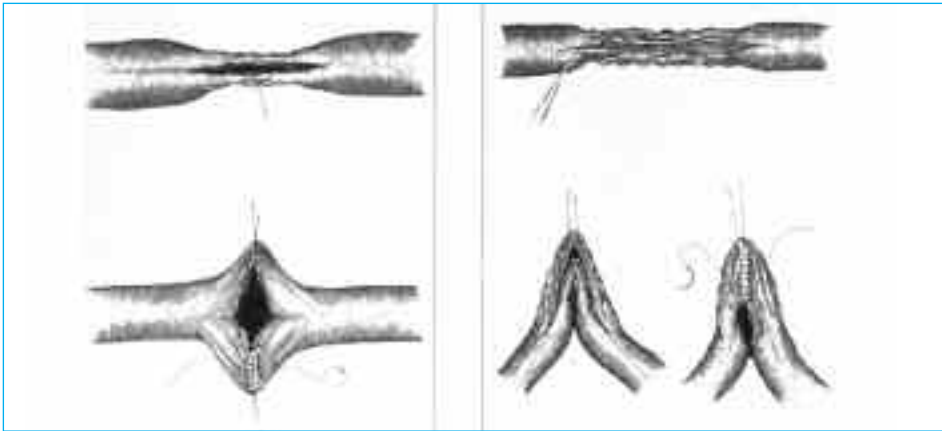


Figura 1.

Habitualmente las estricturoplastias se realizan en las estenosis cortas, aunque cada vez con mayor frecuencia se puede realizar en segmentos más largos, sobre todo en pacientes ya intervenidos. En estos pacientes las resecciones repetidas pueden conducir a un síndrome de intestino corto, que produce malnutrición y otros problemas derivados de la ausencia de absorción de metabolitos necesarios para el organismo.

En este subtipo estenosante pueden surgir complicaciones como la perforación del intestino, que obliga a un tratamiento quirúrgico de urgencia, mediante la resección del segmento intestinal perforado.

### El subtipo inflamatorio de la enfermedad de Crohn

Se caracteriza por la aparición de brotes en forma de diarrea, dolor abdominal, y con menor frecuencia rectorragia. Este subgrupo responde habitualmente al tratamiento médico y solo en una minoría hay refractariedad o ausencia de respuesta al mismo, incluyendo a los inmunosupresores; es en estos casos donde se indicaría la cirugía, que consiste en **la resección o extirpación del segmento afectado**.

### El subtipo fistuloso de la enfermedad de Crohn

Debuta con la aparición de fistulas, que se forman al producirse la extensión de la inflamación más allá de la propia pared del intestino, abriéndose camino hacia otros órganos o hacia la pared abdominal. La primeras son las fistulas internas y las segundas las externas.

- Las fistulas internas se suelen producir entre las asas intestinales, o bien entre el intestino y otro órgano.
- Las fistulas externas desembocan en la piel y se sitúan en la región perianal o en la pared abdominal.

Las fistulas internas entre asas del intestino no suelen requerir tratamiento, a no ser que produzcan síntomas. Sin embargo, el tratamiento de las fistulas externas, también llamadas enterocutáneas y perinales, suele ser combinado, es decir, médico y quirúrgico. Aunque actualmente disponemos de fármacos muy efectivos para el manejo de estas fistulas, tales como los anticuerpos contra el factor de necrosis tumoral (anti-TNF $\alpha$  o infliximab), el tratamiento quirúrgico ofrece la posibilidad de mejorar la respuesta con los fármacos, al actuar sobre la fistula.

Dependiendo de la localización de las fistulas y de la presencia o no de inflamación del recto, se pueden realizar varios procedimientos quirúrgicos.

- Fistulotomía.
- Colocación de seton.
- Avances mucosos o *flap*.
- Resección del segmento intestinal afectado.

### La fistulotomía

Es la apertura del trayecto fistuloso hacia la superficie cutánea, permitiendo un cierre espontáneo posterior. Este procedimiento se suele realizar en las fistulas muy superficiales, sin inflamación del recto.

### La colocación de un seton o sedal

Consiste en la introducción de un hilo o filamento plástico a través del orificio fistuloso externo, siguiendo el trayecto de la fistula, con paso posterior por el orificio interno, que

generalmente se sitúa en el recto, y finalmente es conducido a través del recto y ano de nuevo hacia el exterior. Esta técnica permite el drenaje a través de dicho hilo o guía, para evitar que se produzcan abscesos o colecciones de pus. El seton se utiliza en las fístulas más complejas y en aquellas que tienen inflamación asociada del recto.

### El avance mucoso o flap

Se trata de realizar una incisión alrededor del orificio interno de la fístula, levantando dicho tejido y posteriormente utilizarlo para tapan el orificio interno y el trayecto fistuloso, previamente resecaados. Esta técnica se suele aplicar en las fístulas entre el recto y la vagina.

Las fístulas enterocutáneas que se abren a la pared del abdomen precisan en muchas ocasiones la resección o extirpación del segmento de intestino del que parte la fístula, así como del trayecto fistuloso.

### Cirugía en la colitis ulcerosa

La colitis ulcerosa, a diferencia de la enfermedad de Crohn, se caracteriza por una afectación exclusiva del colon, bien en su totalidad o parcialmente.

Al igual que en la enfermedad de Crohn hay unas indicaciones absolutas de cirugía:

- Perforación.
- Displasia de alto grado o cáncer.
- Hemorragia masiva.
- Megacolon tóxico o dilatación masiva del colon que no responde al tratamiento médico.
- Obstrucción colónica secundaria a estenosis por fenómenos cicatriciales.

En la colitis ulcerosa, la intervención quirúrgica de elección es la **proctocolectomía total**, o lo que es lo mismo, la extirpación del colon en su totalidad incluyendo el recto. Habitualmente esta intervención se realiza en dos tiempos:

- Inicialmente se extirpa el colon, se realiza una ileostomía, es decir, se aboca el intestino delgado a la pared abdominal a través de un estoma o boca y se confecciona una bolsa interna o reservorio con el intestino delgado, que actuará a modo de recto (Figura 2).

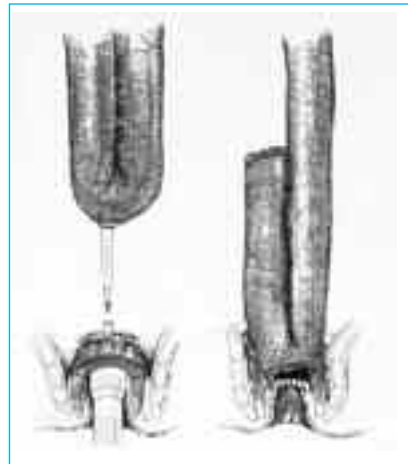


Figura 2.

- Posteriormente, varios meses después de la primera intervención, se cierra la ileostomía y se reestablece el tránsito intestinal mediante la emisión de las heces a través del ano. La intervención solo requerirá un tiempo en los enfermos que deseen una ileostomía definitiva.

La realización del reservorio ileoanal tiene algunos **inconvenientes** como son:

- Fallo o la ausencia de funcionamiento del mismo (que aparece hasta en el 10% de los pacientes).
- Aparición de infecciones en la pelvis (en el 5%).
- Problemas sexuales masculinos como la impotencia (hasta en el 15% de los casos).
- Inflamación del reservorio o reservoritis que aparece hasta en la mitad de los casos con el paso de los años. Esta última complicación debuta con unos síntomas superponibles a los que el paciente tenía antes de la intervención. Sin embargo, no parece ser la misma enfermedad, sino una inflamación de causa no clara de la bolsa, que se trata y responde habitualmente con antibióticos, corticoides o inmunosupresores en los casos refractarios.
- En algún caso puede aparecer incontinencia por una mala distensibilidad o elasticidad del reservorio.

En los casos quirúrgicos en los que no queda claro si se trata de una enfermedad de Crohn o de una colitis ulcerosa se realiza una **colectomía subtotal**, es decir, se extirpa el colon dejando el recto y permitiendo una anastomosis entre el intestino delgado y el recto. En estos supuestos lógicamente no se realiza reservorio, y es necesario vigilar el recto periódicamente mediante endoscopias.



[www.ferring.com](http://www.ferring.com)

